


АСТАНА МЕДИЦИНАЛЫҚ ЖУРНАЛЫ



4/2019



Министерство здравоохранения
и социального развития
Республики Казахстан



**Астана
медициналық
журналы**

***Astana Medical
Journal***

2019 № 4 (102)

*Ежеквартальный
научно-практический журнал
Собственник:
НАО «Медицинский университет
Астана»*

*Журнал перерегистрирован
Министерством культуры и
информации Республики Казахстан
29.10.2012 г. Астана*

*Одобрено Комитетом по контролю в
сфере образования и науки МОН РК*

Регистрационный номер 13129 Ж

РЕДАКЦИОННАЯ КОЛЛЕГИЯ

ГЛАВНЫЙ РЕДАКТОР

Павалькис Дайнюс

зам.главного редактора

Даулетьярова М.А.

Жаксылыкова Г.А.
Абильмажинов М.Т.
Алдынгуров Д.К .
Батпенова Г.Р.
Балбунов У.Ш.
Бахтин М.М.
Карабекова Р.А.
Манекенова К.Б .
Моренко М.А.
Тулешова Г.Т.
Цой О.Г.

РЕДАКЦИОННЫЙ СОВЕТ

Шарманов Т.Ш. (Алматы)
Нургожин Т.С. (Алматы)
Батпенов Н.Д. (Астана)
Досмагамбетова Р.С. (Караганда)
Телеуов М.К. (Актобе)
Жунусов Е.Т. (Семей)
Рысбеков М.М. (Шымкент)
Rainer Rienmuller (Medical University
of Graz, Austria)
Comman I.E. (Rosewell Park Institute
of Cancer, Buffalo, USA)
Masaharu Hoshi (Hiroshima University, Japan)

АДРЕС РЕДАКЦИИ

010000 Нур-Султан
ул.Бейбитшилик 49А
53 корпус, 4 этаж, 412 каб.
НАО «Медицинский университет Астана»

тел.: 871728577896 внутр.459
87016166251
87024168595

e-mail: oleg_tsoy@rambler.ru
s.maira.e@yandex.ru

МАЗМҰНЫ

| | | |
|---|-----|---|
| аллергендердің молекулалық диагностикасының заманауи аспектілері | | диагностики ингаляционных аллергенов в педиатрической практике |
| <i>Калина Н.В., Бисимбаева С.К., Асемова Г.Д.</i> Жоғарғы тыныс жолдарының аурулары кезінде <i>Candida</i> туыстығы саңырауқұлақтарының бөліну жиілігі | 192 | <i>Калина Н.В., Бисимбаева С.К., Асемова Г.Д.</i> Жоғарғы тыныс жолдарының аурулары кезінде <i>Candida</i> туыстығы саңырауқұлақтарының бөліну жиілігі |
| <i>Амирсеитова Ф.Т., Мусина А.А., Абилдаева А.Қ., Жүнісәлі Н.К., Сүлейменова Р.Қ., Сәйлбекова Д.Е.</i> Балалардағы серозды менингит терапиясы | 194 | <i>Амирсеитова Ф.Т., Мусина А.А., Абилдаева А.Қ., Жүнісәлі Н.К., Сүлейменова Р.Қ., Сәйлбекова Д.Е.</i> Терапия серозных менингитов у детей |
| ТӘЖІРИБЕЛІК МЕДИЦИНА МӘСЕЛЕЛЕРІ | | ВОПРОСЫ ЭКСПЕРИМЕНТАЛЬНОЙ МЕДИЦИНЫ |
| <i>Адайбаев Қ.Т., Ізімбергенов М.Н., Адайбаев Т.А., Төребаев Д.К., Омарбеков А.Ж</i> Тәжірибе жағдайындағы жайылған іріңді перитонитті ішек қуысын зонд арқылы озонмен емдеу кезіндегі ішек қабырғасының морфологиялық өзгерістері | 200 | <i>Адайбаев Қ.Т., Ізімбергенов М.Н., Адайбаев Т.А., Төребаев Д.К., Омарбеков А.Ж.</i> Морфологические изменения кишечной стенки в условиях интраинтестинальной чреззондовой озонотерапии при лечении разлитого гнойного перитонита в эксперименте |
| <i>Ібраева С.С., Хамчиев К.М., Ібраева Г.С., Рахымжанова Ж.А., Хасенова К.М., Сембекова К.Т.</i> Көкбауыры алынған жануарларға даларгин егілгеннен кейінгі организмнің жалпы жағдайы | 204 | <i>Ібраева С.С., Хамчиев К.М., Ібраева Г.С., Рахымжанова Ж.А., Хасенова К.М., Сембекова К.Т.</i> Көкбауыры алынған жануарларға даларгин егілгеннен кейінгі организмнің жалпы жағдайы |
| <i>Узбеков Д.Е., Чайжунусова Н.Ж., Шабдарбаева Д.М., Апбасова С.А., Абишев Ж.Ж., Русланова Б., Кайрханова Ы.О., Амантаева Г.К., Бауржан А., Жакипова А.А., Узбекова С.Е., Темирғалиева З.К.</i> Морфометрия жүзінде аңғарылған ⁵⁶ Mn әсерінен туындаған өкпе зақымдануының ерте және кеш сатылары: егеқұйрықтар үлгісіндегі дәлелді концепция | 206 | <i>Uzbekov D., Chaizhunusova N., Shabdarbaeva D., Apbasova S., Abishev Zh., Ruslanova B., Kairkhanova Y., Amantayeva G., Baurzhan A., Zhakipova A., Uzbekova S., Temirgalieva Z.</i> Early and late stages ⁵⁶ Mn-induced lung injury detected using morphometry: proof-of-concept in a rats model |
| <i>Есимсиитова З.Б., Аблайханова Н.Т., Базарбаева Ж.М., Тлеубекқызы П., Манкибаева С.А., Әбей Г.К., Елемес А.А.</i> Улану жағдайында «Арбор» етті тұқымдас құстар асқазанын морфофункционалды зерттеу | 216 | <i>Yessimsiitova Z., Ablaykhanova N., Bazarbayeva Zh., Tleubekkyzy P., Mankibayeva S., Abey G., Elemes A.</i> Morphofunctional study of the stomach of chicken of meat breed "Arbor" in poisoning |
| <i>Рахымжанова Ж.А., Хамчиев К.М., Ібраева С.С., Хасенова К.М., Сембекова К.Т., Жашикева А.М.</i> Кардиоритмограмма көрсеткіштерінің өзгергіштік қабілетіне әсер ететін факторларды зерттеу | 221 | <i>Рахымжанова Ж.А., Хамчиев К.М., Ібраева С.С., Хасенова К.М., Сембекова К.Т., Жашикева А.М.</i> Кардиоритмограмма көрсеткіштерінің өзгергіштік қабілетіне әсер ететін факторларды зерттеу |
| <i>Даулетхан Еркегүл, Баатарсогт Оюнгерел, Алтанцеңег Хажидсурен, Утеубаева Г.Ж</i> Дәрілік G4 өсімдіктердің экстрактысының B16F10 тышқан меланома жасушаларына қарсы әсерін жасушалардың өміршеңдігімен анықтау | 225 | <i>Даулетхан Еркегүл, Баатарсогт Оюнгерел, Алтанцеңег Хажидсурен, Утеубаева Г.Ж.</i> Дәрілік G4 өсімдіктердің экстрактысының B16F10 тышқан меланома жасушаларына қарсы әсерін жасушалардың өміршеңдігімен анықтау |
| <i>Насыров Н.Б., Мухитдинов М., Шрамко Г.</i> Іле алатауындағы сирек, эндем <i>GALATELLA SAXATILIS</i> NOVOPOKR. Өсімдігінің таралу ерекшеліктері мен тұқым өнімділігін бағалау | 229 | <i>Насыров Н.Б., Мухитдинов М., Шрамко Г.</i> Іле алатауындағы сирек, эндем <i>GALATELLA SAXATILIS</i> NOVOPOKR. Өсімдігінің таралу ерекшеліктері мен тұқым өнімділігін бағалау |
| <i>Жандабаева М.А., Кожанова К.К., Бошкаева А.К., Амирханова А.Ш.</i> Тюринген үлбірегі (<i>LAVATERA THURINGIACA</i>) | 235 | <i>Жандабаева М.А., Кожанова К.К., Бошкаева А.К., Амирханова А.Ш.</i> Тюринген үлбірегі (<i>LAVATERA THURINGIACA</i>) |

ТӘЖІРИБЕЛІК МЕДИЦИНА МӘСЕЛЕСІ

7. Annexin A1-mediated inhibition of inflammatory cytokines may facilitate the resolution of inflammation in acute radiation-induced lung injury/ Han G., Lu K., Xu W. et al. // *Oncol. Lett.* – 2019. – Vol. 18, N 1. – P. 321-329.

8. Mitigation of radiation-induced lung pneumonitis and fibrosis using metformin and melatonin: a histopathological study/ Farhood B., Aliasgharzadeh A., Amini P. et al. // *Medicina (Kaunas)*. – 2019. – Vol. 55, N 8. – P. 417-425.

9. Suplatast tosilate reduces radiation-induced lung injury in mice through suppression of oxidative stress/Izumi Y., Nakashima T., Masuda T. et al. // *Free Radic. Biol. Med.* – 2019. – Vol. 136. – P. 52-59.

10. Polyene phosphatidylcholine protects against radiation induced tissue injury without affecting radiotherapeutic efficacy in lung cancer/ Zhang H., Jiang T., Yu H. et al. // *Am. J. Cancer Res.* – 2019. – Vol. 9, N 6. – P. 1091-1103.

The author for correspondence: Uzbekov Darkhan – PhD, assistant of Department of Pathological anatomy and Forensic medicine of non-profit incorporate institution «State Medical University, Semey, Kazakhstan. address: East Kazakhstan region, 071400, Semey city, Shakarim street, 13 A. phone: +7 705 530 1026 e-mail: darkhan.uzbekov@mail.ru

Received by the Editor 15.11.2019

IRSTI 46.03.49

UDC 591.521

MORPHOFUNCTIONAL STUDY OF THE STOMACH OF CHICKEN OF MEAT BREED "ARBOR" IN POISONING

Z. Yessimsitova¹, N. Ablaykhanova¹, Zh. Bazarbayeva², P. Tleubekkyzy³, S. Mankibayeva¹, G. Abey¹, A. Elemes¹

¹Kazakh National Al-Farabi University, Almaty city, Kazakhstan

²Eurasian National University named after L.N. Gumilyev, Nur-Sultan city, Kazakhstan

NcJSC "Astana Medical University", Nur-Sultan city, Kazakhstan

Today, chickens are widely used in the meat production. The study of chicken meat products containing antibiotics is a necessary measure, since their prolonged feeding with toxic substances can lead to disruption of the normal intestinal microflora, to erosion and ulcers of the mucous membrane of the digestive canal. Therefore, with proper nutrition of poultry, compound feed recipes should be developed with the inclusion of biologically active substances that would highlight the indicated negative aspects of the effect of antibiotics on their body. Currently, there is an increased interest in the use of iodine in the cultivation of poultry. Optimization of iodine content in diets by microadditives of iodide compounds increased the meat productivity of chickens up to 37%, and egg production - up to 26%]. Based on the foregoing, we studied the morphological and functional changes in the stomach of the Arbor meat chicken at the age of three weeks, receiving the Revival Plus balm, as well as chloramphenicol with tetracycline. Morphological changes in the stomach of chickens by the end of the study approached background values and chickens receiving only antibiotics observed areas of degenerative disorders, necrosis.

Key words: antibiotics, stomach, necrosis, dystrophy, chloramphenicol, tetracycline, chicken of meat breed "Arbor".

МОРФО-ФУНКЦИОНАЛЬНОЕ ИЗУЧЕНИЕ ЖЕЛУДКА КУР МЯСНОЙ ПОРОДЫ «АРБОР» ПРИ ОТРАВЛЕНИЯХ

З.Б. Есимситова¹, Н.Т. Аблайханова¹, Ж.М. Базарбаева², П. Тлеубеккызы³, С.А. Манкибаева¹, Г.К. Әбей¹, А.А. Елемес¹

¹Казахский национальный университет имени аль-Фараби, Алматы к., Казахстан

²Евразийский национальный университет им. Л.Н. Гумилева, Нур-Султан к., Казахстан

ТӘЖІРИБЕЛІК МЕДИЦИНА МӘСЕЛЕЛЕРІ

³ НАО «Медицинский университет Астана», Нұр-Сұлтан қ., Қазақстан

Авторами были изучены морфофункциональные изменения желудка кур мясной породы «Арбор» в возрасте трёх недели, получавшие бальзам «Возрождение плюс», а также левомецитин с тетрациклином. Морфологические изменения желудка кур к концу исследования приближались к фоновым значениям, а куры, получавшие только антибиотики наблюдались участки дистрофических нарушений, некроз.

Ключевые слова: антибиотики, желудок, некроз, дистрофия, левомецитин, тетрацилин, куры мясной породы «Арбор».

УЛАНУ ЖАҒДАЙЫНДА «АРБОР» ЕТТІ ТҰҚЫМДАС ҚҰСТАР АСҚАЗАНЫН МОРФОФУНКЦИОНАЛДЫ ЗЕРТТЕУ

З.Б. Есимситова¹, Н.Т. Аблайханова¹, Ж.М. Базарбаева², П. Тлеубеккызы³, С.А. Манкибаева¹, Г.К. Әбей¹, А.А. Елемес¹

¹ Өл-Фараби атындағы Қазақ ұлттық университеті, Алматы қ., Қазақстан

² Л.Н. Гумилев атындағы Еуразия ұлттық университеті, Нұр-Сұлтан қ., Қазақстан

³ «Астана медицина университеті» КеАҚ, Нұр-Сұлтан қ., Қазақстан

Авторлар «Возрождение плюс» бальзамын және тетрацилинмен левомецитин қабылдаған 3 апталық «Арбор» етті тұқымдас құстардың асқазанының морфофункционалды өзгерістерін зерттеді. Зерттеу соңында құс асқазанының морфологиялық өзгерістері фондық мәнге ие болды, ал, тек антибиотик қабылдаған құстарда дистрофиялық өзгерістерге ие бөліктер, некроз байқалған.

Кілтті сөздер: антибиотиктер, асқазан, некроз, дистрофия, левомецитин, тетрацилин, «Арбор» құс етті тұқымдасы.

Introduction

Improving the well-being of people is inextricably linked to improving the supply of food to the population. An important role in the growth of food production belongs to poultry farming as the most intensive livestock industry. Improving the efficiency of this industry depends largely on the introduction of advanced technologies. In modern domestic poultry farming, new directions of the creation of waste-free production are developing, which will be characterized by high level of sanitary and veterinary provision of poultry enterprises with a single closed technological process [1-4]. The development and implementation of intensive production technologies for livestock projection is accompanied by a wider use of biologically active substances. Excessive and irrational use of some of them can cause chronic intoxication of farm animals and birds, a decrease in their reproductive qualities, and immune status, instead of showing a productive and physiological effect. From the body of animals and poultry toxic substances then migrate to milk, meat, eggs, worsening their environmental value. The level of breeding work is improving to increase the breeding and productive qualities of poultry, to create new highly productive breeds of lines and hybrids that meet the requirements of industrial technology. The intensification and concentration of production determines not only the introduction of new technologies, but also provides for the creation of sustainable well-being of poultry enterprises for infectious and non-communicable diseases, and the production of high-quality sanitary products [5-9]. With the industrial intensive-flow method of livestock breeding, in addition to conducting general veterinary and sanitary measures, the use of various therapeutic and prophylactic drugs and biologically active substances is steadily increasing. From the large arsenal of antibiotics used in poultry farming, the preparations of chloramphenicol and tetracycline have recently found wide application in veterinary practice. The economic benefits of using antibiotics are obvious. However, this creates the possibility of contamination by them of products in poultry used in food, the danger of consumption of contaminated products [5-9]. In this regard, the study of the domestic balm “Revival plus” is carried out on hens “Arbor” broilers and tested for

ТӘЖІРИБЕЛІК МЕДИЦИНА МӘСЕЛЕСЕРІ

immunostimulatory, hepatoprotective, radioprotective, antioxidant, detoxifying effects. The function of the stomach is complex and diverse, and therefore its morphological studies help a lot to reveal the essence of pathological processes that occur with completely different diseases that affect its functions. There are many diseases, and the choice of concrete pathological processes that could develop in a particular organ, including in the stomach, is tough. Nevertheless, a certain sequence of development of these processes, the cooperation of cells that make up the gastric tissue, their reaction largely determine the essence of the pathological process. It follows that with the development of dystrophic processes, it is necessary to evaluate them from the standpoint of the structural and functional specialization of the organ. Iodine, a microelement, controls and enhances the metabolic rate, regulates heat transfer in the body, destroys parasites in the infected cell, illuminates and inactivates the foreign microorganism to its complete death, while not violating the cell's own structure. In the organization of biologically complete feeding of broilers an important role is given to trace elements. The lack or excess of certain trace elements in the diets leads to the occurrence of diseases and a decrease in its productivity. Iodine is highly effective in the prevention of salmonellosis, foot and mouth disease, rabies in animals (precisely by using the iodine-polymer compound), which is especially important when feeding animals and birds.

Thus, it can be noted that the safest and at the same time useful for both the human body and the animal is iodine with organic polymers (with starch, amylase, or polyvinyl alcohol). Therefore, a comprehensive study was conducted for the first time to reduce residual amounts: antibiotics in Arbor chicken meat at the age of 3 weeks, using the "Revival Plus" balm as a detoxicant. Based on the foregoing, the use of the Revival Plus balm for Arbor meat chicken is a very relevant measure to increase the ecological and biological usefulness of meat, to improve the physiological and biochemical status of their body.

Purpose of the study

In an experiment on chickens of meat breed "Arbor" at the age of three weeks, to evaluate the morphological and protective properties of the "Revival plus" balm in relation to the walls of the stomach in case of poisoning.

Research Methods

An experimental study was conducted on the basis of the laboratory of evolutionary and environmental morphology of Kazakh National al-Farabi University. To conduct the experiment groups of meat breeds "Arbor" were formed: on the principle of age and weight 3 weeks old chickens were chosen and were divided into three groups: control and two experimental. Controls received the usual basic diet and the experimental groups of the Arbor chicken breed received throughout the experiment chloramphenicol + tetracycline at a rate of 50 mg / kg and chloramphenicol + tetracycline and Revival Plus balm at a rate of 0.7 mg per kilogram of feed was used with the base food. Histological processing of the material was carried out by the traditional method of microscopic technique for preparing thin sections (G. Merkulov). For the study, pieces of the stomach of chickens from the control and experimental groups were taken. Viewing and photographing obtained histological preparations was carried out using a Leica DMLS light microscope with a Leica DFS 280 digital camera. The obtained photos were processed on a Pentium 4 computer.

Results of the study

When studying the morphological preparations of the stomach, it was found that in the Arbor chicken meat of the control group, who received the usual basic diet, the wall of the muscular section of the chicken's stomach consists of mucous, muscle and serous membranes. The mucous membrane is formed by the cuticle, the own mucosa membrane, the muscle layer and the submucosa. The muscular membrane consists of smooth muscle cells forming bundles of the inner circular and outer longitudinal layers (figure 1).

ТӘЖІРИБЕЛІК МЕДИЦИНА МӘСЕЛЕЛЕРІ

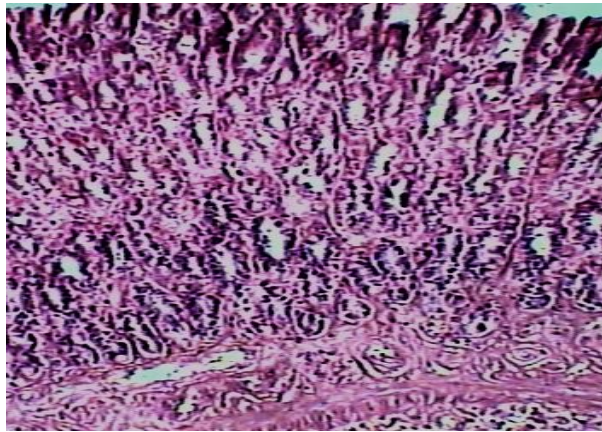


Figure 1 - Normal histological structure of the Arbor chicken broilers' stomach. The semithin section. Stained by hematoxyline-eosin. Magnification x 400.

A morphological study of the gastrointestinal tract of “Arbor” chicken broilers in the second experimental group, receiving chloramphenicol + tetracycline for 30 days at a rate of 50 mg / kg, was revealed by pathological changes: catarrhal inflammation with the presence of point hemorrhages and necrotic phenomena (figure 2).

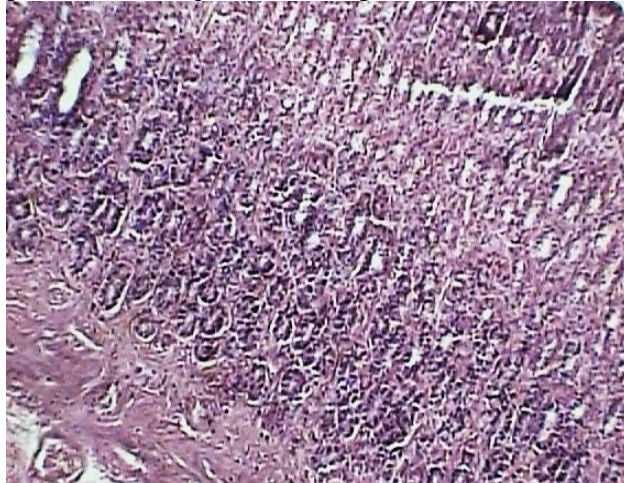


Figure 2 - Histological structure of the stomach of Arbor chicken broilers, which were receiving antibiotics chloramphenicol + tetracycline for 30 days.

The necrosis, dystrophy is observed. The semithin sectioning. Stained by hematoxyline-eosin. The magnification x 400.

A morphological study of the stomachs in the experimental groups of Arbor broiler chickens, which received Levomycetin + Tetracycline for 30 days, while using Revival Plus balm with the base feed at a rate of 0.7 mg per kilogram of feed, did not reveal strong pathomorphological changes in the structure of this organ. The epithelium lining of the mucous membrane is single-layer cylindrical, glandular, the core is located in the basal part of the surface epithelial cells, mucoid secretions are located in the apical part. At the end of the experiment after taking the “Revival plus” balm, the chicken’s stomach looked completely restored (Figure 3).

ТӘЖІРИБЕЛІК МЕДИЦИНА МӘСЕЛЕЛЕРІ

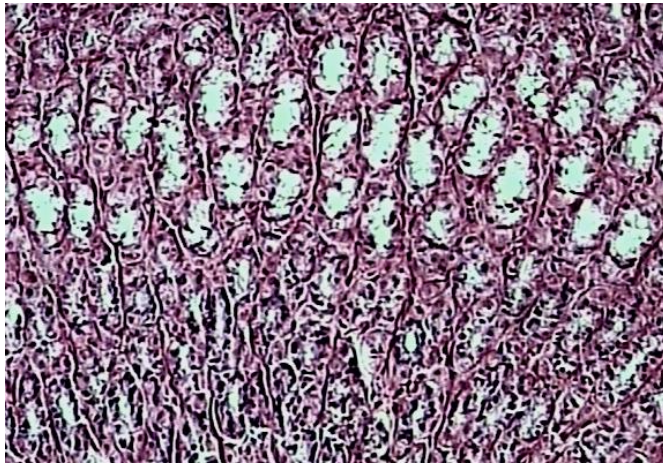


Figure 3 - Histological structure of the chicken broilers of Arbor breed, which received antibiotics + "Revival Plus".

The semithin sectioning. Stained by hematoxyline-eosin. The magnification x 400.

Thus, as a result of laboratory studies, it was found that the Revival Plus balm has a pronounced immunostimulatory, radioprotective, antioxidant, and detoxifying properties. In the stomach, the balm binds and removes toxic substances coming from the outside and forming inside, including microorganisms and microbial toxins, antioxidants. Daily feeding of chickens with a diet including antibiotics + Revival Plus balm along with the usual food for 30 days did not cause any pathological changes and ended in a full recovery during long-term feeding. Minor changes in the histological structure of the stomach of chickens are completely reversible and are compensatory-adaptive in nature.

Conclusion

1. The use of Revival Plus balm markedly reduced the negative effect on the morphological changes in the stomach of chickens.

2. The Revival Plus balm has antioxidant, adaptogenic properties, it blocks the action of aggressive free radicals; increases the body's resistance to infections, adverse environmental factors and performs a corrective role.

3. It has been established that the Revival Plus balm binds and removes from the body toxic substances of various nature coming from the outside and forming inside, including antibiotics.

4. The use of the Renaissance Plus balm in poultry production will give a beneficial economic effect in the form of growth increase. There will be improvements in caring, growing chickens and obtaining healthy, environmentally friendly meat products.

References

1. Горина Л.П. Определение антибиотиков тетрациклинового ряда в мясе уток и его ветеринарно-санитарная оценка: Автореф. дис. - Минск, 1973. - 16 с.
2. Имангулов Ш.А., Егоров И.А., Околелова Т.М. Рекомендации по кормлению сельскохозяйственной птицы. - Сергиев Пасад: ВНИИТ, 2001. - 68 с.
3. Концепция эколого-адаптационной теории возникновения, развития массовой патологии и защиты здоровья животных в сельскохозяйственном производстве. - М.: ФГНУ «Росинформагротех», 2000. - 44 с.
4. Костенко Ю.Г. Ветеринарно-санитарный осмотр продуктов убоя животных: Ветеринарные методические указания (ВМУ). - М.: «Издательство Гном и Д», 2003. - 112 с.
5. Лотенков М.И. Тетрациклины в питании мясной птицы (Рекомендации производству). - Орёл, 1979. - 3 с.
6. Новые критерии оценки биологической активности меди в питании мясных цыплят/Лотенков М.И., Вабищевич К.Д., Кожин Ю.В. и др.// Инф. листок № 221-89 Орловского межотраслевого территориального центра НТИП. - Орёл, 1989. - 4 с.

ТӘЖІРИБЕЛІК МЕДИЦИНА МӘСЕЛЕЛЕРІ

7. *Ветеринарно-санитарная экспертиза продуктов животноводства: Справочник / Под ред. В.В. Житенко. - М.: Агро-промиздат, 1989. - 367 с.*

8. *Малофеев В.И. Технология безотходного производства в птицеводстве - М.: Агропромиздат, 1986. - С. 3.*

9. *Меркулов Г.А. Курс патологической техники. - Л.: Медицина, 1969. - 340 с.*

Author for correspondence: Yessimsiitova Zura Berkutovna - associate professor of Biodiversity and Bioresources Department, Al-Farabi Kazakh National University, email: zura1958@bk.ru phone number: 87013869214

Редактор алған 6.12.2019

ҒТАМБ 76.45.31+76.29.30

ӘОЖ 612.171.1

КАРДИОРИТМОГРАММА КӨРСЕТКІШТЕРІНІҢ ӨЗГЕРГІШТІК ҚАБІЛЕТІНЕ ӘСЕР ЕТЕТІН ФАКТОРЛАРДЫ ЗЕРТТЕУ

Ж.А. Рахымжанова, К.М. Хамчиев, С.С. Ибраева, К.М. Хасенова, К.Т. Сембекова, А.М. Жашкеева

«Астана медицина университеті» КеАҚ, Нұр-Сұлтан қ., Қазақстан

Зерттеу барысында кардиоритмограмма (КРГ) математикалық талдау кезінде алынған индикаторлардың жоғары өзгергіштігінің себептерін анықтау және осы негізде нормативтік индикаторларды анықтауға арналған ұсыныстарды әзірлеу арқылы КРГ әдістемесін жетілдіру бойынша зерттеулер жүргізілді. Алынған нәтижелер ағзаның реттеуші жүйелерінің өзара әрекеттесу тетіктері және олардың КРГ табиғатына әсері туралы теориялық түсініктерін кеңейтеді.

Кілттік сөздер: жүрек соғу жиілігінің өзгеруі, кардиоритмограмма, вегетативтік тепе-теңдік.

RESEARCH OF FACTORS INFLUENCING TO THE VARIABILITY OF INDICATORS OF THE CARDIORITMOGRAMMA (CRG)

Zh. Rahimzhanova, K. Khamchiyev, S. Idraeva, K. Khasenova, K. Sembekova, A. Zhashkeyeva

NcJSC “Astana medical university”, Nur-Sultan city, Kazakhstan

The research aims to identify the probable reasons for the high variability of indicators obtained in the mathematical analysis of cardioritmoграмма (CRG) to implement the directions of application of methods of analysis of CRG. Registration of CRG requires the use of specialized equipment, while the duration of the procedure for recording CRG and its subsequent analysis, as well as in the opinion of many medical practitioners, the ambiguity and high variability of indicators, the lack of indicators of regional norms requires further research. Obtained materials was used by the authors to improve the methodology for conducting the CRG and develop recommendations for determining normative indicators for young people living in the territory of Northern Kazakhstan.

Key words: heart rate changes, cardioritogram, vegetative equilibrium.

ИССЛЕДОВАНИЕ ФАКТОРОВ ВЛИЯЮЩИХ НА ВАРИАБЕЛЬНОСТЬ ПОКАЗАТЕЛЕЙ КАРДИОРИТМОГРАММЫ (КРГ)

Рахымжанова Ж.А., Хамчиев К.М., Ибраева С.С., Хасенова К.М., Сембекова К.Т., Жашкеева А.М.

НАО «Медицинский университет Астана», Нур-Султан, Казахстан

Целью исследования является выявление вероятных причин высокой вариабельности показателей, получаемых при математическом анализе кардиоритмограмм (КРГ) для реализации направлений применения методов анализа КРГ. Регистрация КРГ требует использование специализированного оборудования, при этом длительность процедуры записи КРГ и ее последующего